

Comunicazione rapida Coronarografia non invasiva mediante tomografia computerizzata multistrato: verso una nuova realtà diagnostica?

Egidio Traversi, Annachiara Aldrovandi, Giancarlo Barazzoni*, Giuseppe Bertoli*,
Maurizia Baldi*, Roberto Tramarin

Divisione di Cardiologia, *Servizio di Radiologia, IRCCS Fondazione S. Maugeri, Pavia

Key words:

Computed tomography;
Coronary angiography;
Three-dimensional
reconstruction.

A significant improvement in the noninvasive evaluation of coronary anatomy has been obtained after the introduction of the new high-speed multislice computed tomography systems. Images are reconstructed using retrospective ECG-gated protocol along with contrast analysis and three-dimensional display algorithms. The 8 detectors and the reduced tube rotation time of last-generation scanners allow the coverage of the entire heart during a single breath-hold following an intravenous bolus of 120 ml of nonionic contrast.

Faster computer software offers submillimeter resolution reconstructions and increased post-processing capabilities, such as quantitative angiography, virtual angioscopy, and calcium score evaluation.

At least in this phase of technical development the visualization of side branches of coronary vessels seems to advantage multislice computed tomography with respect to nuclear magnetic resonance and electron-beam computed tomography in the challenge for clinical noninvasive evaluation of coronary microcirculation.

(Ital Heart J Suppl 2002; 3 (6): 665-668)

© 2002 CEPI Srl

Ricevuto il 9 maggio
2002; accettato il 15
maggio 2002.

Per la corrispondenza:

Dr. Roberto Tramarin

Divisione di Cardiologia
IRCCS Fondazione
S. Maugeri
Via Ferrata, 4
27100 Pavia
E-mail: rtramarin@fsm.it

Introduzione

L'angiografia coronarica è considerata in ambito clinico lo standard diagnostico per l'identificazione di stenosi coronariche e per la valutazione della loro rilevanza. I limiti di questa metodica – invasività, costo, minimi ma non trascurabili rischi di mortalità e morbidità – unitamente all'enorme numero di procedure eseguite in Europa e nel mondo, hanno reso il tentativo di visualizzare l'albero coronarico in modo non invasivo una delle maggiori sfide di questi ultimi anni.

Sin dal 1983 è stato proposto l'utilizzo della tomografia a raggio elettronico come strumento per valutare apposizioni calcifiche coronariche e, più recentemente, come strumento diretto per la visualizzazione delle coronarie epicardiche e delle loro lesioni focali¹. Tuttavia, l'impossibilità di ricostruzioni di tipo volumetrico, l'eccessivo spessore dei singoli strati tomografici (circa 3 mm), l'alta incidenza di artefatti da movimento, nonché gli elevati costi dell'apparecchiatura rispetto agli scanner convenzionali e il suo ambito di utilizzo di fatto indirizzato

esclusivamente allo studio del cuore, hanno fortemente limitato, soprattutto in Europa, la sua applicazione in campo clinico.

Recentemente è stato riproposto, per l'imaging non invasivo del circolo coronarico, l'utilizzo della risonanza magnetica²: questa metodica presenta il vantaggio dell'assenza di radiazioni ionizzanti e può essere eseguita senza iniezione di mezzo di contrasto. Tuttavia, anche utilizzando gradienti magnetici molto elevati e sequenze di acquisizione più veloci, permette, almeno per ora, di visualizzare solamente i primi 3-5 cm dei rami coronarici principali.

Molti di questi limiti sembrano superati dall'utilizzo della tomografia computerizzata ultraveloce multistrato (MSCT); l'ultima generazione di questi sistemi opera con una velocità di rotazione dei detettori di 120 giri/min e produce 8 strati simultanei, permettendo la scansione ad alta velocità di grossi volumi. L'elevata velocità di acquisizione, unitamente all'aumentata performance del software in termini di memoria e di processing, rappresentano i presupposti del sostanziale miglioramento della risoluzione lungo l'asse Z (longitudinale), di "in-

terlacciamento" tra gli strati e della possibilità di studio di un organo in movimento come il cuore.

Metodi

L'acquisizione della serie angiografica coronarica, costituita da scansioni spirali continue dello spessore di 0.6-1.25 mm, con dettagli submillimetrici, per un volume di $15 \times 15 \times 15$ cm viene eseguita con uno scanner LightSpeed Ultra® (General Electric, Milwaukee, WI, USA), a 8 detettori digitali, subito dopo l'iniezione in una vena antecubitale del braccio di un bolo di 100-120 ml di mezzo di contrasto iodato non ionico, a 4 ml/s, durante una singola apnea di 15-20 s. La risoluzione spaziale e temporale della MSCT consentono anche l'"angioscopia virtuale" e l'analisi densitometrica quantitativa delle singole placche aterosclerotiche.

La contrazione cardiaca costituisce l'ostacolo principale all'efficienza degli algoritmi di ricostruzione e quindi alla qualità delle immagini. Con lo scopo di elaborare solo immagini acquisite durante la fase telediastolica di relativa immobilità del cuore, si utilizza un "gating" elettrocardiografico retrospettivo. Per mezzo di questo software, dai dati originali di tutte le scansioni vengono rielaborate multisezioni parziali, con una relazione temporale, stabilita dall'operatore, rispetto all'onda R dell'ECG, generalmente compresa tra 50 e 80% della durata dell'intero intervallo R-R. Poiché la risoluzione temporale è di 250 ms, immagini ottimali, sostanzialmente prive di artefatti da movimento, acquisite con ricostruzione di scansioni ottenute da un singolo detettore, possono essere ottenute fino a una frequenza cardiaca di 65-70 b/min. Per frequenze maggiori sono stati sviluppati algoritmi di ricostruzione delle immagini che utilizzano dati ottenuti da più detettori e da più cicli cardiaci per lo stesso strato (per ora fino a risoluzioni temporali di 83 ms in diastole).

Lo studio dell'albero coronarico si basa sull'analisi delle immagini tomografiche che permettono l'individuazione dei rami coronarici principali. Successivamente vengono utilizzati algoritmi di ricostruzione di ogni ramo coronarico e delle principali diramazioni, ottenendo anche la ricostruzione tridimensionale mediante la tecnica del "volume rendering". Un particolare software denominato CVA - *coronary vessel analysis* - permette di "segnalare" dove individuare i vari segmenti coronarici ed eventualmente di riprendere la ricostruzione di un ramo dopo una stenosi severa.

Caso clinico

Le immagini si riferiscono alla MSCT di un paziente di 65 anni (P.G.P.), maschio, con storia di cardiopatia ischemica e impianto di stent dopo angioplastica coronarica nel 1996 per stenosi serrata del primo tratto

della coronaria destra. Dall'ottobre 2001 ha sviluppato di nuovo angina da sforzo con evidenza alla scintigrafia miocardica perfusoria di miocardio vitale ischemico in sede apicale ed infero-laterale. La figura 1 mostra una stenosi severa alla biforcazione del tronco comune e stenosi critica della coronaria destra medio-distale. I reperti sono stati confermati ad un esame angiografico coronarico standard.

Discussione

Lo sviluppo tecnologico dei sistemi di tomografia computerizzata, connesso essenzialmente all'aumento del numero di detettori e alla velocità di scansione, consensualmente allo sviluppo di algoritmi di ricostruzione e di visualizzazione tridimensionale molto veloci e sofisticati rende disponibile una nuova generazione di scanner che pur mantenendo invariata la multisetorialità delle applicazioni, consentono la visualizzazione delle arterie coronarie e di dettagli del cuore prima impensabili.

I dati disponibili in letteratura, per lo più riferiti a casistiche relativamente contenute e ad apparecchiature non di ultima generazione, ancora a 4 detettori, mostrano per la MSCT coronarografica rispetto all'angiografia coronarica selettiva convenzionale, elevati valori di sensibilità e specificità (rispettivamente 88 e 93% nello studio di Kopp et al.³ e di 91 e 84% nello studio di Achenbach et al.⁴) con un valore predittivo positivo intorno a 0.91 e un valore predittivo negativo intorno a 0.90 nel riconoscimento di stenosi emodinamicamente significative a carico dei principali rami coronarici.

Risultati eccellenti sono stati ottenuti anche nel riconoscimento della restenosi dopo angioplastica coronarica e nella valutazione della pervietà dei graft venosi e arteriosi⁵. In generale la maggior accuratezza si ha per il tronco comune e per la coronaria discendente anteriore, per il calibro e per il decorso perpendicolare alla serie tomografica; la minore accuratezza osservata per il ramo circonflesso e per la coronaria destra è connessa al maggiore impatto degli artefatti da movimento connessi all'attività cardiaca e respiratoria sugli algoritmi di ricostruzione. Uno dei limiti più rilevanti sembra legato alla parziale visualizzazione dei rami coronarici secondari di minor calibro (< 2 mm). Inoltre la staticità delle immagini fornite, ricostruite sulla base dell'integrazione di dati acquisiti in una fase della telediastole di almeno 15-20 cicli cardiaci, non consente una valutazione dinamica del circolo collaterale e della sua efficacia.

La possibilità di una singola acquisizione durante l'iniezione di un singolo bolo di mezzo di contrasto, i tempi ancora relativamente lunghi di ricostruzione e di post-processing e l'incompatibilità dello spazio tra il paziente e il "gantry" dell'apparecchiatura con lo spazio necessario ad un operatore interventista, non consentono di intravedere una competizione tra coronaro-

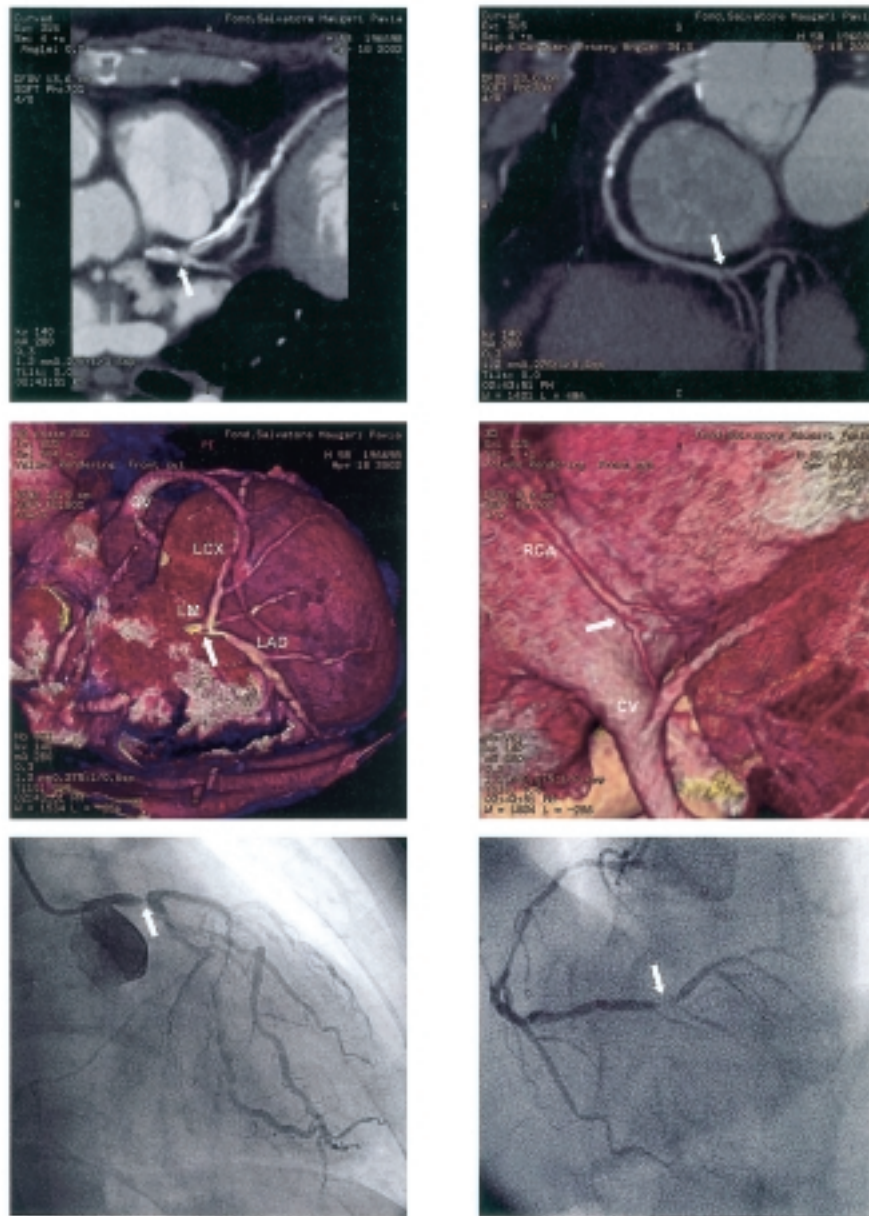


Figura 1. A sinistra sono riportate le immagini relative alla coronaria sinistra e al tronco comune che presenta una stenosi subocclusiva (freccia). A destra le immagini relative alla coronaria destra, con stenosi critica a livello del tratto medio-distale (freccia). In alto: ricostruzione mediante tecnica della MIP (massima intensità di proiezione). L'immagine, acquisita ed elaborata su più scansioni, è ricostruita su un unico piano virtuale curvilineo intorno alla coronaria prescelta. Al centro: ricostruzione tridimensionale con metodo del "volume rendering". In basso: coronarografia convenzionale. CV = vena coronarica; LAD = arteria discendente anteriore; LCX = arteria circonflessa; LM = tronco comune; RCA = coronaria destra.

grafia MSCT e coronarografia convenzionale quando questa sia connessa alla necessità di una procedura di tipo interventistico.

Le reali prospettive di applicazione clinica della MSCT nello studio del circolo coronarico dovranno essere definite e validate da studi controllati. Tuttavia la densità di informazioni ottenute, l'elevato potere di risoluzione, la non invasività e la ripetibilità nel tempo della MSCT coronarica, consentono di intravederne un ampio utilizzo in ambito di screening, di diagnostica, di controllo di evoluzione dell'ateromasia coronarica e di controllo a distanza di procedure di rivascularizzazione.

Un vantaggio non trascurabile della MSCT potrebbe derivare dalla possibilità di studiare, contestualmente al circolo coronarico, anche le cavità cardiache e le alterazioni anatomiche e morfologiche delle valvole native e protesiche con un elevatissimo grado di dettaglio, proprio della risoluzione spaziale dei sistemi tomografici di ultima generazione. Inoltre, acquisita la rilevanza diagnostica e prognostica delle microcalcificazioni coronariche⁶, la disponibilità e la validazione di software dedicati alla definizione densitometrica delle placche coronariche, potrebbero consentire di ottenere inferenze fisiopatologiche e diagnostiche addirittura aggiuntive rispetto all'angiografia coronarica convenzionale.

Riassunto

L'introduzione di sistemi di tomografia computerizzata multistrato ad alta velocità con ricostruzione delle immagini mediante "gating" elettrocardiografico retrogrado, unitamente allo sviluppo di algoritmi di riconoscimento contrastografici e di ricostruzione tridimensionale, consentono un avanzamento significativo nella visualizzazione non invasiva dell'albero coronarico. L'ultima generazione di scanner a 8 detettori permette durante una breve apnea di 15-20 s e con iniezione endovena di un bolo di mezzo di contrasto iodato non ionico, l'acquisizione di sequenze idonee alla visualizzazione del circolo coronarico, con definizione submillimetrica delle immagini.

L'elevata risoluzione spaziale e di contrasto proprie della tomografia computerizzata ed i software di rielaborazione permettono inoltre una serie di analisi sofisticate che comprendono la stima quantitativa delle stenosi, l'angioscopia virtuale e la caratterizzazione densitometrica delle placche.

Le possibilità di visualizzare anche le diramazioni secondarie ed i tratti più distali delle coronarie sembrano, quanto meno in questa fase di sviluppo tecnologico, avvantaggiare la tomografia computerizzata multistrato rispetto alla tomografia ultrafast a raggio elettronico

e alla risonanza magnetica nella corsa all'imaging non invasivo del circolo coronarico.

Parole chiave: Coronarografia; Ricostruzione tridimensionale; Tomografia computerizzata.

Bibliografia

1. Achenbach S, Moshage W, Ropers D, Nossen J, Daniel WG. Value of electron-beam computed tomography for the non-invasive detection of high-grade coronary-artery stenoses and occlusions. *N Engl J Med* 1998; 339: 1964-71.
2. Kim WY, Danias PG, Stuber M, et al. Coronary magnetic resonance angiography for the detection of coronary stenoses. *N Engl J Med* 2001; 345: 1863-9.
3. Kopp AF, Ohnesorge B, Flohr T, Schroeder S, Klaussen C. Multidetector-row CT for the noninvasive detection of high-grade coronary artery stenoses and occlusions: first results. (abstr) *Radiology* 1999; 213: 435.
4. Achenbach S, Giesler T, Ropers D, et al. Detection of coronary artery stenoses by contrast-enhanced, retrospectively electrocardiographically-gated, multislice spiral computed tomography. *Circulation* 2001; 103: 2535-8.
5. Ropers D, Ulzheimer S, Wenkel E, et al. Investigation of aortocoronary artery bypass grafts by multislice spiral computed tomography with electrocardiographic-gated image reconstruction. *Am J Cardiol* 2001; 88: 792-5.
6. Pasterkamp G, Falk E, Woutman H, Borst C. Techniques characterizing the coronary atherosclerotic plaque: influence on clinical decision making? *J Am Coll Cardiol* 2000; 36: 13-21.